

schillerjahr in weimar 2005

Zum 200. Todestag von Friedrich Schiller am 9. Mai 2005

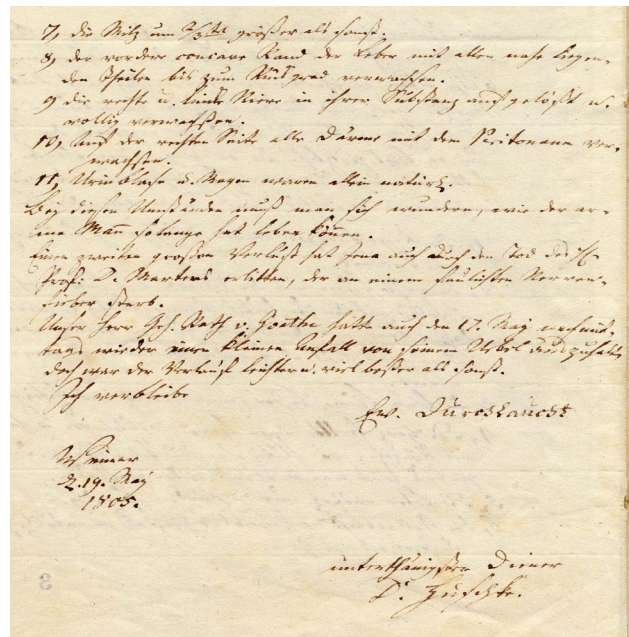
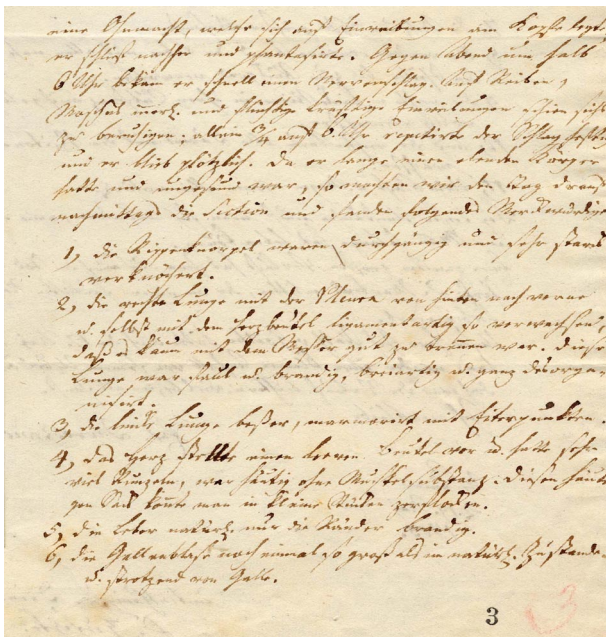
Woran starb Friedrich Schiller?

Der frühe Tod des Dichters und Gelehrten Friedrich Schiller am 9. Mai 1805 hat nicht nur unmittelbar nach dem traurigen Ereignis zu vielen Gerüchten und Spekulationen geführt, sondern beschäftigte die Menschen bis zur Mitte des 20. Jahrhunderts. Kurz nach Schillers Ableben kursierten in Weimar bereits verschiedene Vermutungen über die Todesursache, sie reichten von einer Brustentzündung bis zum Nervenfieber. Sogar Staatsminister Johann Wolfgang von Goethe sah sich später dem Verdacht ausgesetzt, seinen Dichterkollegen im Auftrag der Freimaurer vergiftet zu haben.



Aussagen von Schillers Zeitgenossen über seine letzten Tage und nicht zuletzt der Bericht über die Sezierung der Leiche am Tag nach dem Ableben, den der Leibmedikus und Hofrat Dr. Wilhelm Ernst Christian Huschke an Herzog Carl August von Sachsen-Weimar-Eisenach am 19. Mai 1805 erstattete, gestatteten es Mitte des vergangenen Jahrhunderts, gesicherte Aussagen zur Todesursache Friedrich Schillers zu treffen.

Der Direktor der Medizinischen Klinik Jena, Prof. Dr. med. Wolfgang H. Veil, wertete diese Quellen intensiv aus und konnte, gestützt auf Erkenntnisse der modernen Medizin, schließlich 1936 die genaue Todesursache des Dichters bestimmen: Friedrich Schiller starb an einer Lungenentzündung. Sein Körper war aber bereits durch die Folgen einer 1791 aufgetretenen verschleppten Lungenentzündung, die eine Brust- und Bauchfellentzündung nach sich zog und von deren Folgen er sich nie wieder richtig erholte, stark geschwächt. Sein Tod kam insofern für die Familie und Freunde des Dichters nicht überraschend.



[...] Da er lange einen elenden Körper hatte und ungesund war, so machten wir den Tag darauf nachmittags die Section und fanden folgendes Merkwürdige:

- 1) Die Rippenknorpel waren durchgängig und sehr starck verknöchert.
- 2) Die rechte Lunge [war] mit der Pleura von hinten nach vorne u[nd] selbst mit dem Herzbeutel ligamentartig so verwachsen, daß es kaum mit dem Messer gut zu trennen war. Diese Lunge war faul u[nd] brandig, breitartig u[nd] ganz desorganisiert.
- 3) Die linke Lunge [war] besser, marmorirt mit Eiterpunkten.
- 4) Das Herz stellte einen leeren Beutel vor u[nd] hatte sehr viele Runzeln, war häutig ohne Muskelsubstanz. Diesen häutigen Sack konnte man in kleine Stücke zerflocken.
- 5) Die Leber natürl[ich], nur die Ränder brandig.
- 6) Die Gallenblase noch einmal so groß als im natürl[ichen] Zustande u[nd] strotzend von Galle.

- 7) Die Milz um $\frac{2}{3}$ ^{mal} größer als sonst.
- 8) Der vordere concave Rand der Leber mit allen naheliegenden Theilen bis zum Rückgrad verwachsen.
- 9) Die rechte und linke Niere in ihrer Substanz aufgelöst u[nd] völlig verwachßen.
- 10) Auf der rechten Seite alle Därme mit dem Peritonaum verwachßen.
- 11) Urinblase u[nd] Magen waren allein natürlich. Bey diesen Umständen muß man sich wundern, wie der arme Mann solange hat leben können. [...]

Ich verbleibe

Ew[er] Durchlaucht

Weimar,
d[en] 19. May
1805.

unterthänigster Diener
D[r]. Huschke.

Bericht über die am 10. Mai 1805 von den Ärzten Wilhelm Ernst Christian Huschke und Gottfried von Herder durchgeführte Sektion der Leiche Friedrich Schillers aus einem Brief an Herzog Carl August

Der hier abgebildete und auszugsweise zitierte Bericht ist Bestandteil eines Briefes des herzoglichen Leibarztes Wilhelm Ernst Christian Huschke (1760-1828) an Herzog Carl August von Sachsen-Weimar-Eisenach vom 19. Mai 1805, in dem Huschke über die letzten Lebenstage und den Tod von Schiller in Weimar informiert. Das Original wird im Thüringischen

Hauptstaatsarchiv aufbewahrt (Großherzogliches Hausarchiv A XIX 62a). Es wird in diesem Jahr vom 23. April bis 9. Oktober in der großen Ausstellung „Götterpläne und Mäusegeschäfte“ im Schiller-Nationalmuseum in Marbach/Neckar zu sehen sein, die anschließend vom 30. Oktober 2005 bis 17. April 2006 im Schiller-Museum in Weimar gezeigt werden soll.